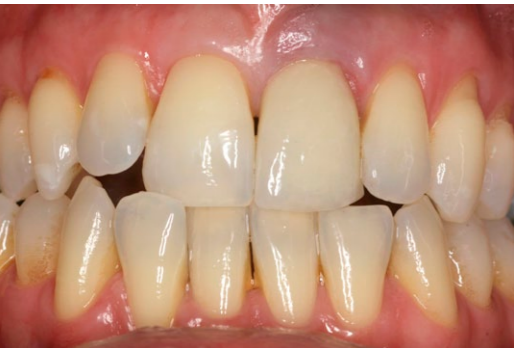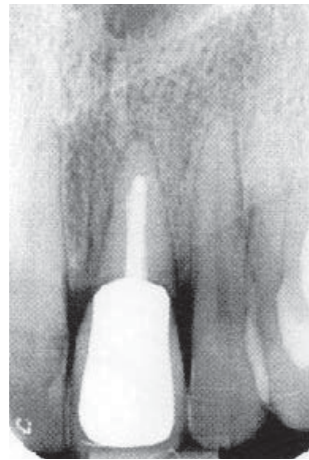
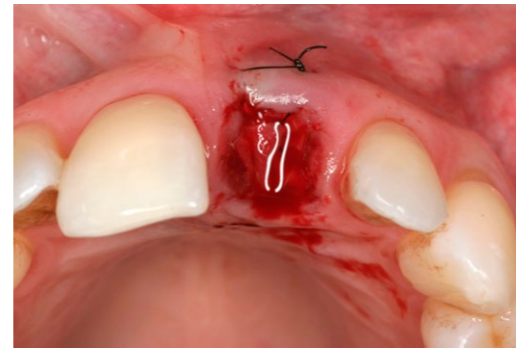




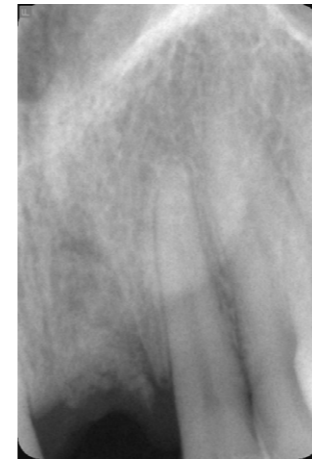
**Abb. 1:** Klinische Ausgangssituation en face. Erkennbar sind der geringe Überbiss im Bereich der mittleren Inzisiven und die latente Schwellung in Regio 21.



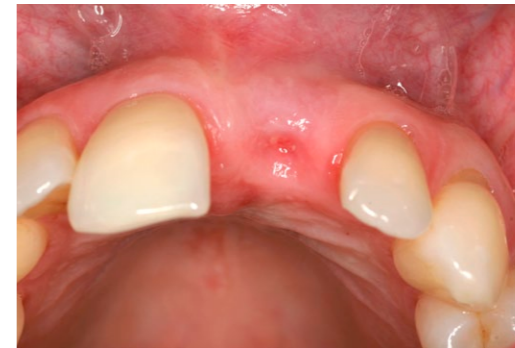**Abb. 2:** Einzelröntgenaufnahme zu Beginn der Behandlung.



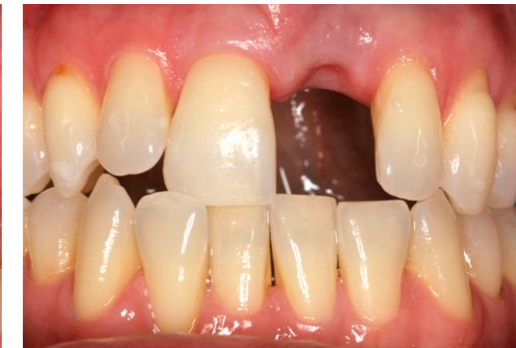**Abb. 3:** Zustand nach schonender Extraktion des Zahns 21 und Socket Preservation mittels Bio-Oss®. Das eingebrachte bovine Material diente zur Weichgewebs- und Volumensstütze während der dreimonatigen Abheilungszeit und wurde im Zuge der Implantation wieder entfernt.



**Abb. 4:** Einzelröntgenaufnahme nach Extraktion und Socket Preservation.



**Abb. 5:** Das Implantationsgebiet des anterioren Oberkiefers mit reizfreier mukoperiostaler Weichteildecke.



**Abb. 6:** Ansicht en face mit ausgeformtem Weichgewebe.

## REHABILITATION IN DER ÄSTHETISCHEN ZONE MITTELS EINES CONELOG® SCREW-LINE IMPLANTATS

Dr. Marcus Seiler, Dr. Martin Baisch, ZTM Gerhard Neuendorf, ZTM Christine Hammerl-Riempp, Dr. Amely Hartmann, Filderstadt

Die subjektive Zufriedenheit des Patienten mit dem ästhetischen Ergebnis ist Teil des Erfolgs einer Implantation. Implantologische Eingriffe in der ästhetischen Zone oder dem extrem atrophierten Bereich gelten gemäß der SAC-Klassifikation [1] als die am schwierigsten zu therapierenden. Der Oberkieferfrontzahnbereich stellt auch in diesem Fall eines implantologischen Einzelzahnersatzes eine chirurgische Herausforderung dar [2], bei der sogar forensisch die Ästhetik im Vordergrund der Versorgung steht. Dies macht nochmals das nötige Zusammenspiel zwischen einer exakten dreidimensionalen Implantatposition, perfekt ausgeformtem Weichgewebe und ästhetischer Suprakonstruktion klar. Grundlage hierfür stellt eine interdisziplinäre Zusammenarbeit und Kommunikation zwischen dem Chirurgen, Prothetiker und Zahntechniker von Beginn an dar. Der vorliegende Patientenfall soll das mögliche therapeutische Vorgehen beim Einzelzahnverlust bedingt durch eine Paro-Endo-Läsion in der ästhetischen Zone mittels eines CONELOG® SCREW-LINE Implantats beschreiben.

### Ausgangssituation

Die zu Behandlungsbeginn 47-jährige Patientin stellte sich mit den in **Abb. 1** dargestellten klinischen Verhältnissen letztes Jahr in unserer Praxisklinik vor. Es zeigte sich eine deutliche putride Sekretion vor allem aus der singulären bukkalen Tasche (6 mm) bei apikaler Kompression sowie eine livide glasige Schwellung der Schleimhaut. Der BOP (Bleeding on Probing) war ausgeprägt positiv. Aufgrund der kumulierten klinischen Befunde wurde die Diagnose einer kombinierten Paro-Endo-Läsion gestellt und der Patientin zur Extraktion geraten. Auch die Einzelröntgenaufnahme

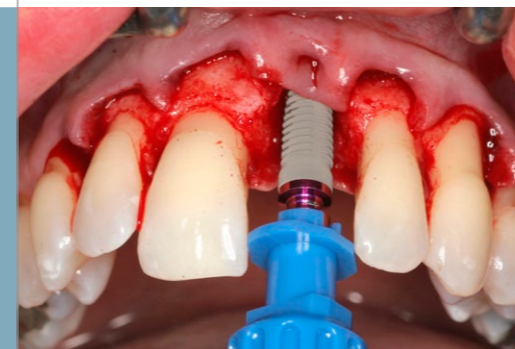(**Abb. 2**) zu Beginn machte den erweiterten Parodontalspalt sowie den Knochenrückgang deutlich, der zu einem ungünstigen Kronen-Wurzelverhältnis geführt hatte. Es liegt ein dünner Gingivamorphotyp A1 vor. Von extraoral betrachtet zeigt die Patientin eine hohe Lachlinie.

### Behandlungsplanung und Vorbehandlung

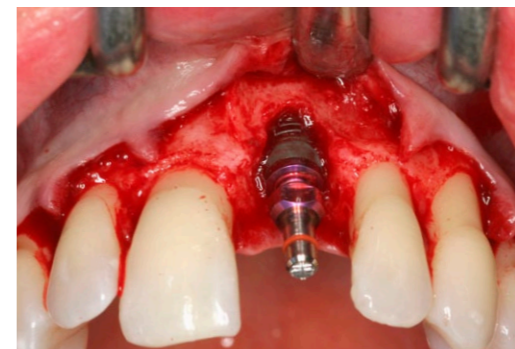Die anspruchsvolle Patientin wünschte eine funktionell-ästhetische Rehabilitation. Geplant wurde eine Spätimplantation mittels eines CONELOG® SCREW-LINE Implantats nach vollständig erfolgter Ab-

heilung der entzündlichen Verhältnisse. Alle Vorbehandlungen erfolgten in der präoperativen Phase beim betreuenden Hauszahnarzt.

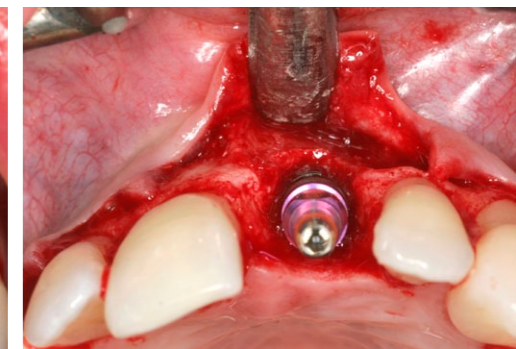
Die Zwischenversorgung wurde hier ebenfalls bereits im Vorfeld erstellt und nach der Zahnextraktion mit entsprechender Socket Preservation (**Abb. 3**) eingegliedert. Das Provisorium diente zum stützenden Papillenerhalt und war als Ovale Pontic gestaltet. **Abb. 4** zeigt die röntgenologische Situation nach der Zahnentfernung. Nach einer Abheilungszeit von fast drei Monaten präsentierten sich reizfreie gingivale Verhältnisse (**Abb. 5 und 6**).



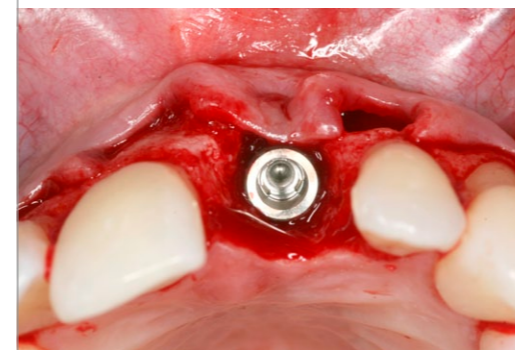
**Abb. 7:** Einbringen des CONELOG® SCREW-LINE Implantates, D 4,3 mm und L 13 mm. Die marginale Schnittführung ohne Entlastungsschnitte verhindert Narbenbildungen in der ästhetischen Zone.




**Abb. 8:** Inseriertes CONELOG® SCREW-LINE Implantat mit noch aufgeschraubtem Einbringpfosten.



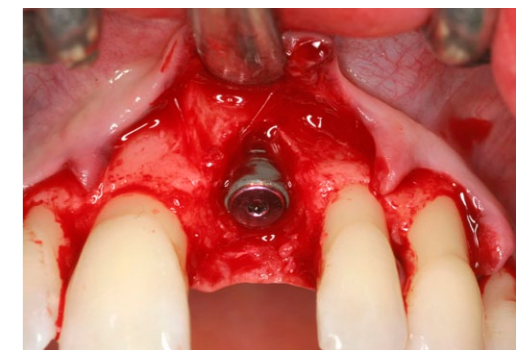
**Abb. 9:** Implantat mit Implantateinbringpfosten in situ.



**Abb. 10:** Im Implantatinneren sieht man in der Aufsicht die für CONELOG® typischen drei Nuten direkt unterhalb der Konusfläche.



**Abb. 11:** Die Verschlusschraube des CONELOG® Implantatsystems beinhaltet schon das Platform-Switching, wobei die Implantatschulter nicht vollständig von der Verschlusschraube bedeckt wird.



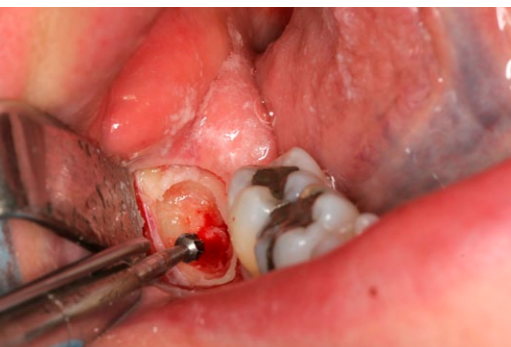**Abb. 12:** Erkennbar ist das bukkale Knochendefizit, das einen Bedarf an augmentativen Maßnahmen deutlich macht.

### Chirurgie

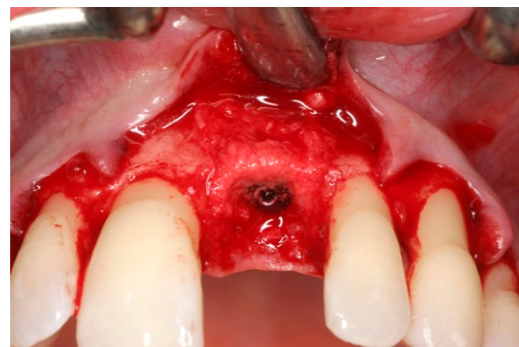
Gewählt wurde eine marginale Schnittführung ohne vertikale Entlastung bis einschließlich der ersten Prämolaren. Danach erfolgte die entsprechende Präparation und Mobilisation des Mukoperiostlappens. Die Implantatbettauflbereitung bis zur gewünschten Größe des Bohrstollens entsprach dem Vorgehen wie bei CAMLOG® SCREW-LINE Implantaten. Durch die gemeinsame Außengeometrie SCREW-LINE können CAMLOG® und CONELOG® Implantate mit dem gleichen Chirurgie-Set inseriert werden.

Das Implantat wurde gemäß den für den Langzeiterfolg zu beachtenden Kauteilen inseriert (**Abb. 7**). Auf **Abb. 8** zeigt sich ein zirka drei Millimeter großer Abstand der Implantatschulter vertikal zur Schmelzzementgrenze und zwei Millimeter zwischen dem Implantat in der Horizontalen und jeweiligem Nachbarzahn. Beim Einbringen des Implantats sollte beim CONELOG® Implantatsystem analog zum CAMLOG® Implantatsystem zur Vereinfachung der späteren Prothetik eine der drei Nuten der Innenkonfiguration nach vestibulär gerichtet sein. Hierzu ist das Eindrehinstrument mit einer Markierung versehen, die den drei Nuten

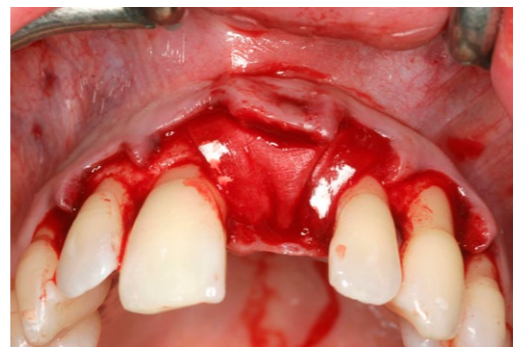entspricht. Die Abnahme des Einbringpfostens erfolgte wie gewohnt (**Abb. 9**). Im Implantatinneren sieht man in der Aufsicht die für CONELOG® typischen drei Nuten zur Positionierung direkt unterhalb der Konusfläche (**Abb. 10**). Die Innenkonfiguration des Konus beträgt 7,5 Grad. Die gewünschte Konuswirkung kommt allerdings erst bei den Abutments zum Tragen; die Verschlusschraube des CONELOG® Implantatsystems beinhaltet jedoch schon das Platform-Switching, wobei die Implantatschulter nicht vollständig von der Verschlusschraube bedeckt wird (**Abb. 11**). Das bukkale Knochendefizit (**Abb. 12**), das schon nach Mobilisation



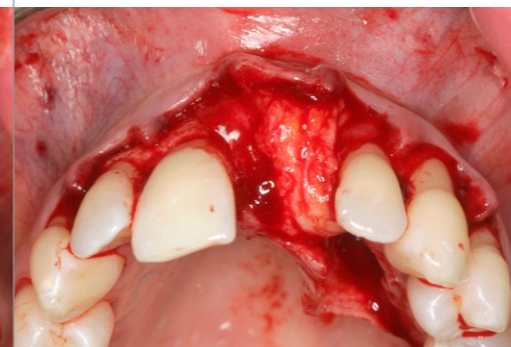**Abb. 13:** Knochenspan-Entnahme aus der Kieferwinkelregion rechts. Hier die Situation nach Abtragung der kortikalen Schicht und Sammeln des partikulierten Materials mit dem Filter.



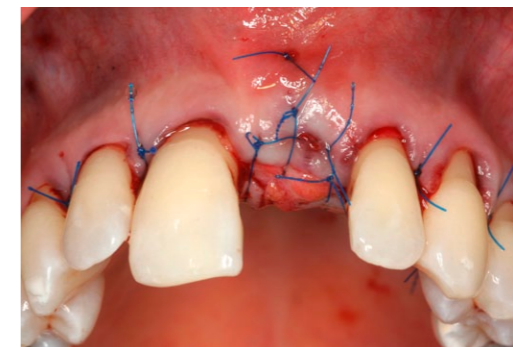**Abb. 14:** Die exponierten Bereiche der Promote® plus Oberfläche werden mit den gesammelten partikulären Knochenspänen augmentiert.



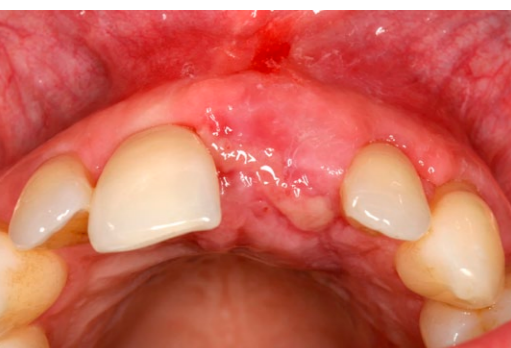
**Abb. 15:** Eine resorbierbare Membran liefert die Abdeckung des Augmentats und steuert die Geweberegeneration.



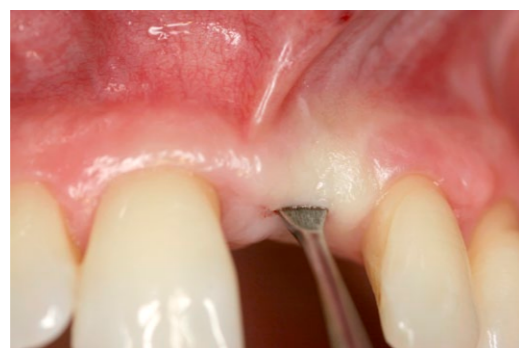**Abb. 16:** Ein gestielter, von der ipsilateralen Seite gewonnener Palatinallappen dient der weichgewebigen Unterstützung.



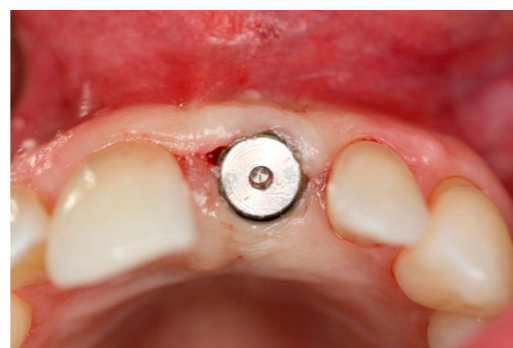**Abb. 17:** Der speicheldichte Nahtverschluss zur primären Wundheilung.



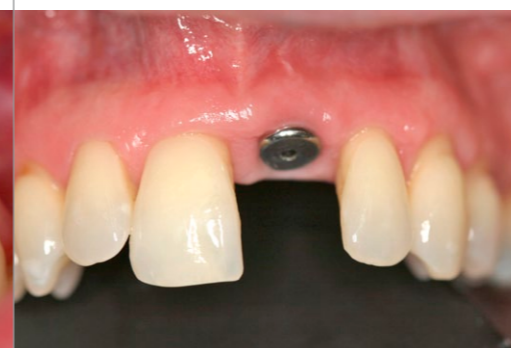**Abb. 19:** Situation zwei Wochen nach dem chirurgischen Eingriff mit stabilen transversalen Verhältnissen.



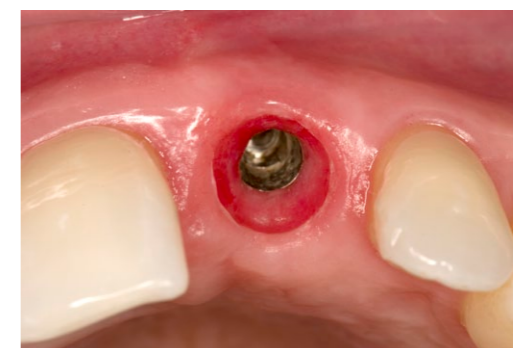**Abb. 20:** Minimalinvasiver Zugang bei der Freilegung.



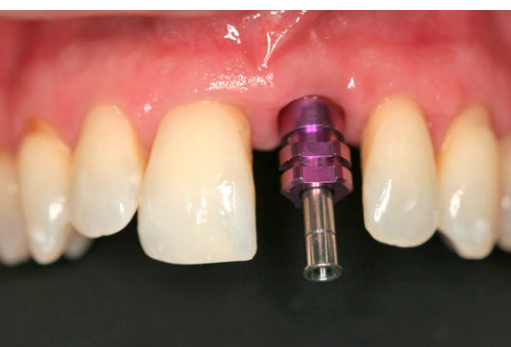**Abb. 21:** Okklusalanzeige nach Freilegung. Situation mit eingebrachtem Gingivaformer wide body (GH 4.0 mm). Erkennbar ist die anfängliche Ischämie des Gewebes nach Insertion.



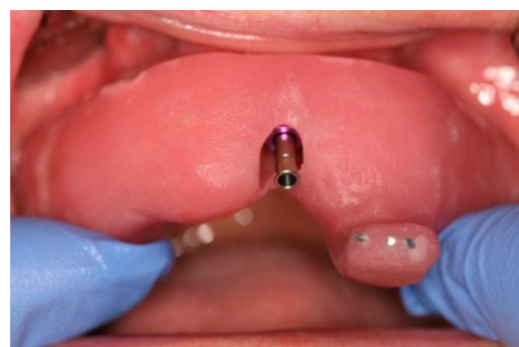**Abb. 22:** Drei Wochen nach der Implantatfreilegung kann mit der weiteren prothetischen Versorgung begonnen werden.



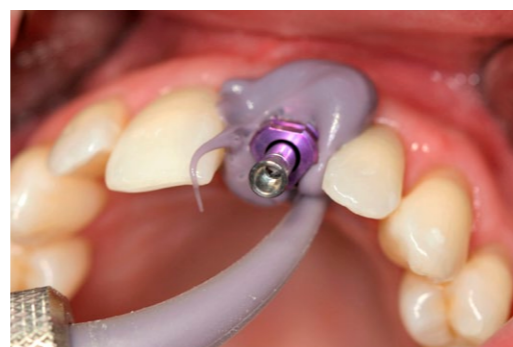**Abb. 23:** Das Durchtrittsprofil zeigt parodontal gesunde Verhältnisse. Eine der drei Nuten der Innenkonfiguration zeigt nach vestibulär.



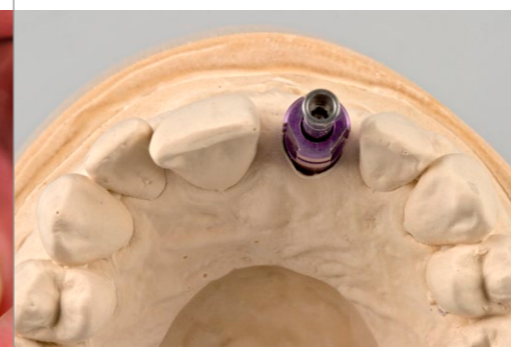**Abb. 25:** Der verschraubte Abformpfosten *in situ*. Für die offene Abformung wird ein individueller, im Vorfeld hergestellter Löffel angewandt.



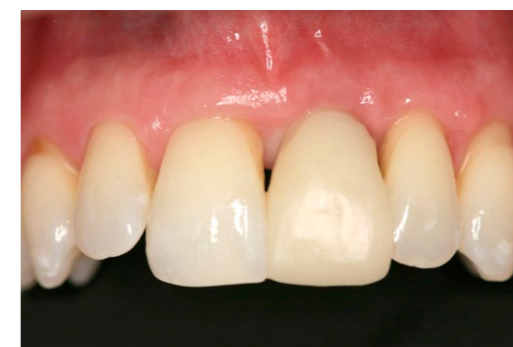**Abb. 26:** Einprobe des individuellen Löffels mit entsprechender Aussparung in Regio 21.



**Abb. 27:** Abformung mit Polyether (Impregum™).

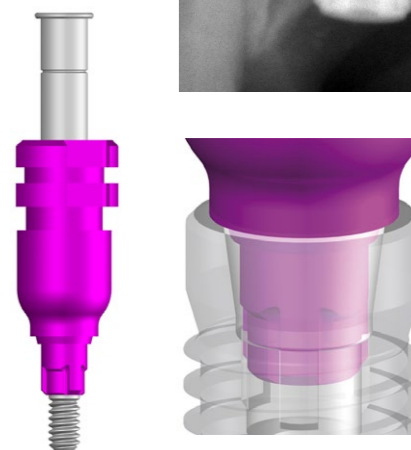
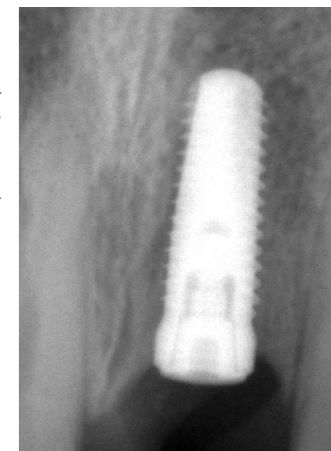


**Abb. 28:** Meistermodell mit aufgeschraubtem Abformpfosten.

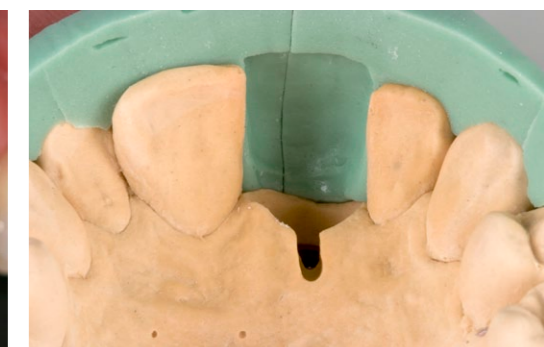

**Abb. 29:** Einprobe des Wax-ups. Durch die korrekte Lage des Approximalkontaktes ist eine spätere Unterstützung und weitere Ausformung der Interdentalspapille möglich. Erkennbar ist hier schon der girlandenförmige Verlauf der marginalen Gingiva sowie der Erhalt der „attached“ Gingiva ohne Verschiebung der muko-gingivalen Grenze.

**Abb. 18:** Das Einzelröntgenbild lässt das Innendesign der Verschlusschraube erkennen und zeigt die Lage der Implantatschulter knapp unterhalb der Schmelzzementgrenze.



**Abb. 24:** Abformpfosten für die offene Abformung mit den für CONELOG® typischen drei Nocken, die in die Nuten der Innenkonfiguration greifen. Die Konusfläche des Implantates wird bei der Abformung nicht genutzt, um Höhenversatz auszuschließen. Die Implantatschulter dient als Höhenreferenz.



**Abb. 30:** Der über das Wax-up gewonnene Silikonschlüssel stellt den für die Prothetik zur Verfügung stehenden Platz dar und ermöglicht eine Dimensionskontrolle.

des Lappens erkennbar war, wurde durch partikuläres Material aus der Kieferwinkelregion rechts kompensiert (**Abb. 13**). Dieses konnte im Sinne einer Auflageungsplastik auf die exponierten Bereiche der Promote® plus Implantatoberfläche appliziert (**Abb. 14**) und durch eine mit einer resorbierbaren Membran gesteuerten Geweberegeneration (**Abb. 15**) abgedeckt werden. Zur weichgewebigen Augmentation diente ein gestielter, von der ipsilateralen Seite gewonnener Bindegewebslappen (**Abb. 16**), der bis Regio 27 präpariert und dann rotierend unter das bukkale Gewebe eingeschlagen wurde.

Ein speicheldichter Nahtverschluss (**Abb. 17**) sicherte eine erstrebte primäre Wundheilung. Die Patientin erhielt postoperativ eine Verbandsplatte. Die postimplantologische Röntgenaufnahme (**Abb. 18**) zeigt die korrekte Positionierung des CONELOG® Implantats. Die klinische Situation bei Nahtentfernung stellte sich reizfrei dar, und in der Aufsicht von okkusal ist eine stabile augmentierte Transversale erkennbar (**Abb. 19**).

### Freilegung

Die Einheilung des zweiteiligen Systems erfolgte gedeckt. In der Zwischenzeit trug

die Patientin eine basal ausgeschliffene Interimsversorgung. Nach zirka fünf Monaten Einheilungsphase erfolgte die Implantatfreilegung mit einem minimalinvasiven Zugang (**Abb. 20**). Der CONELOG® Gingivaformer wide body (GH 4.0 mm) wurde für drei Wochen zur Weichgewebskonditionierung inseriert, danach konnte mit der weiteren prothetischen Versorgung begonnen werden (**Abb. 21 und 22**).

Es zeigten sich parodontal gesunde Verhältnisse nach Entfernung des Gingivaformers und ein adäquat ausgeformtes Durchtrittsprofil zur späteren Aufnahme der Krone (**Abb. 23**).

### Abformung

Für die offene Abformung wurde der entsprechende rotationssymmetrische Abformpfosten (**Abb. 24**) in das Implantat eingebracht, bis die Nocken in den vorgesehenen Nuten einrasteten, und verschraubt. Das Festdrehen der Halteschraube erfolgte mit einem Inbus-Schraubendreher (**Abb. 25**). Die Abformung konnte mittels eines im Labor angefertigten individuellen Löffels mit entsprechender Perforation an der abzuformenden Regio 21 vorgenommen werden (**Abb. 26**). Nach der Abformung wie hier mit einem Polyether (Impregum™,

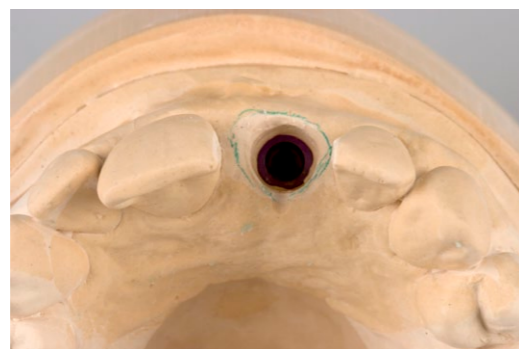
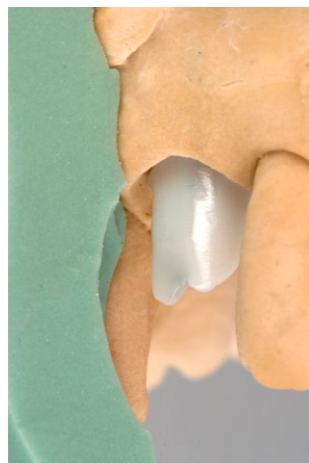3M Espe) muss die Halteschraube durch die Perforation hindurch frei lösbar sein und darf nicht mit Abformmaterial bedeckt sein (**Abb. 27**). Nach dem Aushärten konnte die Halteschraube gelöst und aus der Abformung zurückgezogen sowie der Abformlöffel entfernt werden.

### Modellherstellung und funktionelles Wax-up

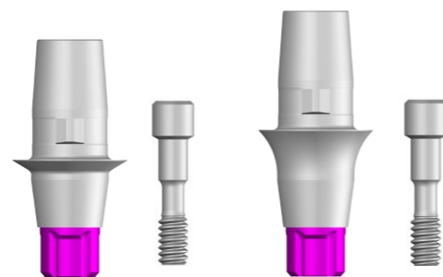
Im zahntechnischen Labor erfolgte die Herstellung des Meistermodells (**Abb. 28**). Das Einartikulieren der Modelle wurde

mithilfe eines Zentrikregistrats vorgenommen. Mit der Herstellung eines Wax-ups ist es möglich, den späteren definitiven Zahnersatz exakt dreidimensional zu planen. Dieses wurde klinisch einprobiert, um die Modellverhältnisse mit denen *in situ* zu überprüfen und anzugleichen (**Abb. 29**). Danach konnte wiederum im Labor auf dem Meistermodell die Anfertigung eines Silikonschlüssels erfolgen, der Auskunft über die verfügbaren Platzverhältnisse für Abutment und Krone lieferte (**Abb. 30 und 31**).

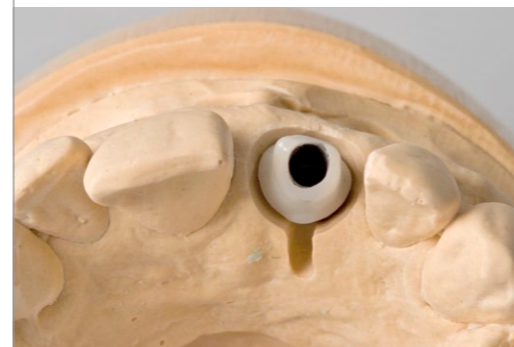**Abb. 31:** Die Formgebung des individuellen Keramik-Abutments wird überprüft.



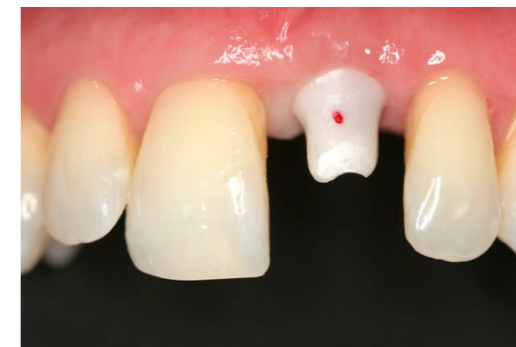**Abb. 32:** Entwicklung des Durchtrittsprofils auf dem Modell, um eine natürliche Gestaltung der Krone zu ermöglichen.



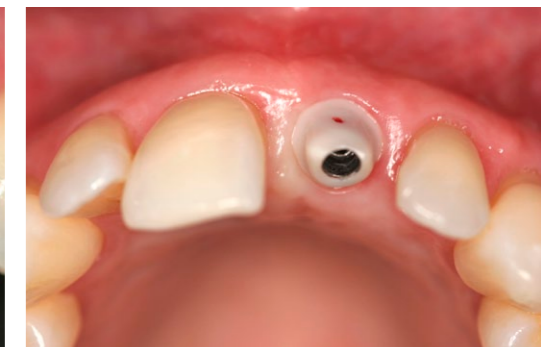**Abb. 33:** Die CONELOG® Titanbasen CAD/CAM in den Gingivahöhen 0,8 mm und 2,0 mm



**Abb. 34:** Das Keramik-Abutment besteht aus einem Titanbasisteil, einem Zirkonoxidanteil und einer Abutmentschraube. Die Titanbasis wird erst nach erfolgter individueller Bearbeitung des Zirkonoxidsanteils mit ihr verklebt, was mechanische Spannungen reduziert.



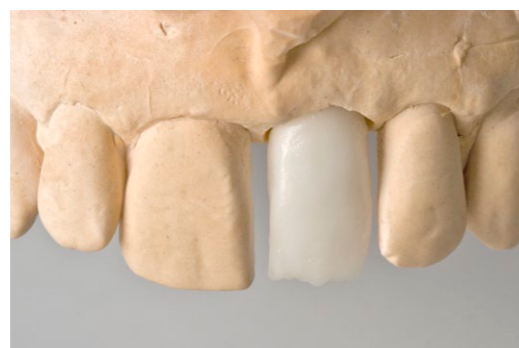
**Abb. 35:** Das Abutment liegt in der orofazialen Komfortzone, die hinter der imaginären Linie zwischen den Austrittspunkten der Nachbarzähne liegt. Durch die korrekte Positionierung bleibt die bukkale Lamelle unterstützt und so können Weichgewebssrezessionen vermieden werden.



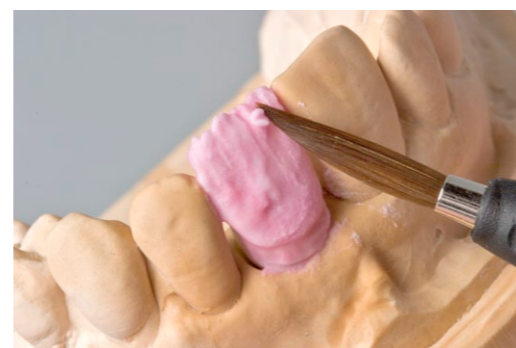**Abb. 36:** Bei der Einprobe des Zirkonoxidabutments ist auf den Verlauf der Schulter zu achten. Die bukkale Kontinuität des Alveolarfortsatzes ist durch die augmentativen Maßnahmen wiederhergestellt.



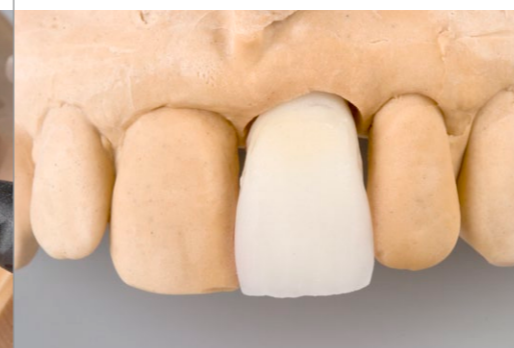**Abb. 37:** Der überdimensionierte Grünling aus Zirkonoxid (Lava™, 3M Espe) in gefrästem und ungesintertem Zustand (37a) und das fertig gesinterte Kronengerüst (37b).



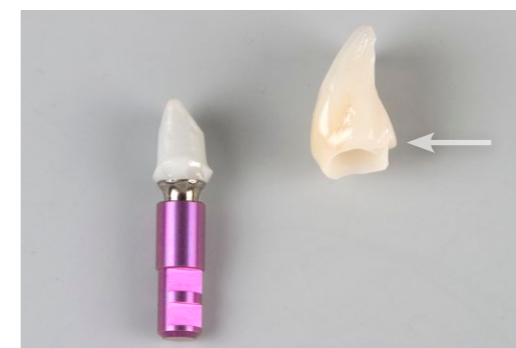**Abb. 38:** Das individualisierte Kronengerüst vor dem keramischen Schichten.



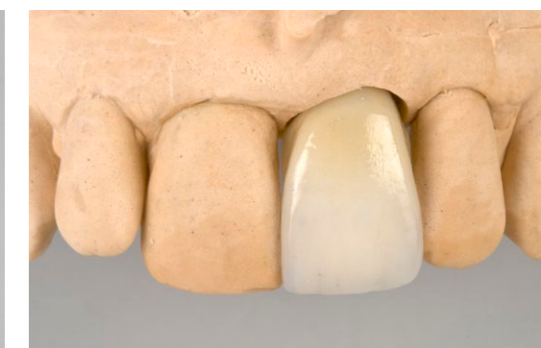**Abb. 39:** Die keramische Schichtung erfolgt individuell mit einer ästhetischen Verblendkeramik für Zirkonoxid (VM 9, Vita)



**Abb. 40:** Rohbrand



**Abb. 41:** Der mit der Titanbasis verklebte Zirkonoxidanteil auf dem Laborimplantat. Das Platform Switching am Implantat-Abutment-Interface wird deutlich. Rechts im Bild die palatinal angebrachte Abnahmehilfe der Krone.



**Abb. 42:** Die fertiggestellte Krone mit individueller farblicher Gestaltung der Keramik.

## Abutment-Anfertigung und -Einprobe

**Abb. 32** zeigt die weitere Vorgehensweise auf dem Meistermodell. Der Zirkonoxidanteil des Keramik-Abutments wurde gemäß den individuellen Gegebenheiten in Wachs modelliert, im Doppelscanverfahren digitalisiert, gefräst, gesintert (Lava™, 3M Espe) und mit der CONELOG® Titanbasis CAD/CAM (**Abb. 33**) mit Panavia F2.0 (Kuraray) verklebt (**Abb. 34**).

Durch den Sitz der Abutmentschraube im Metallwiderlager der Titanbasis werden mechanische Spannungen auf den Zirkonoxidanteil vermieden. Erst beim Festdrehen der Abutmentschraube mit einem vordefinierten Drehmoment kommt die selbsthemmende Konusverbindung des CONELOG® Implantatsystems zum Tragen. Von frontal betrachtet zeigte sich bei der Einprobe des Abutments der Verlauf der präparierten Schulter vestibulär leicht subgingival (1 bis 1,5 mm) und oral paragingival (**Abb. 35**). Dadurch kann gewährleistet werden, dass nach dem Zementieren der definitiven Krone der Zementüberschuss perfekt entfernt werden kann und eine natürliche Rot-Weiß-Ästhetik ermög-

licht wird. Eine vestibuläre Markierung des Abutments erleichtert dessen Einsetzen. Bei der klinischen Situation wird die Positionierung des Implantats innerhalb der orofazialen Komfortzone deutlich. Diese liegt hinter der imaginären Linie zwischen den Austrittspunkten der Nachbarzähne. Durch Einhaltung dieser chirurgischen Kautelen bleibt die bukkale Lamelle unterstützt, und so können Weichgewebssrezessionen langfristig vermieden werden (**Abb. 36**).

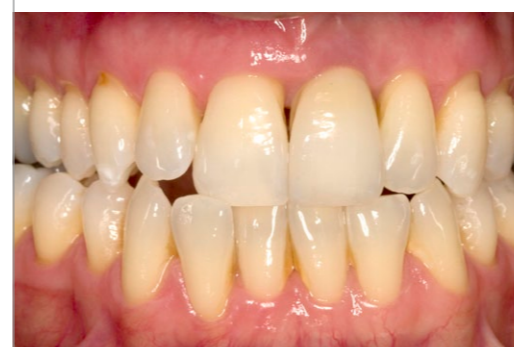## Herstellung und Eingliederung der definitiven Krone

Zur Herstellung der Zirkonoxid-Krone wurde im Labor ein Kronengerüst modelliert, im Doppelscanverfahren digitalisiert und gefräst (Lava™, 3M Espe). **Abb. 37** zeigt den Grünling und das fertig gesinterte Kronengerüst im Größenvergleich. Die weiteren Herstellungsschritte erfolgen gemäß der vollkeramischen Restaurations- und Schichttechnik in diesem Fall mit VM9 (Vita) (**Abb. 38 und 39**).

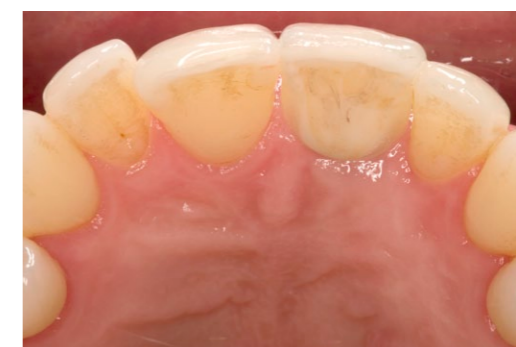Die **Abb. 40** zeigt die Frontalansicht des Rohbrands auf dem Modell. Für den Langzeiterfolg der Prothetik ist es schon bei der Rohbrandeinprobe in situ wich-

tig, auf eine physiologische Kronenform Wert zu legen, genauso wie auf die Hygienefreundlichkeit der Versorgung. Um die Ausformung natürlich aussehender Interdentalpapillen zu ermöglichen, darf der Abstand vom approximalen Kontaktpunkt bis zum Knochen nicht mehr als 5 mm betragen. Die **Abb. 41 und 42** zeigen die fertige prothetische Arbeit.

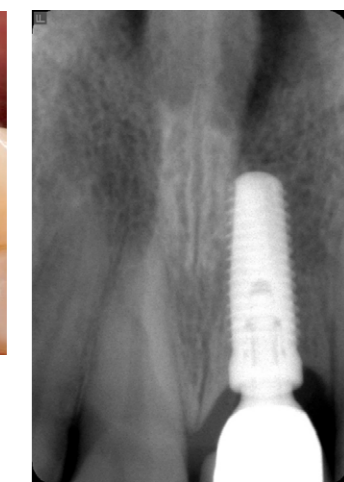
Bei Eingliederung der Prothetik lagen reizfreie mukogingivale Verhältnisse vor. Zementiert wurde die Krone mit Durelon®. **Abb. 43** zeigt die eingegliederte Arbeit in situ von frontal. Bereits drei Tage nach Eingliederung zeigt sich eine deutliche Stabilisierung der periimplantären Weichgewebe. Es ist zu erwarten, dass sich die Papillen im Follow-up weiter regenerieren. In der Okklusalanisicht (**Abb. 44**) zeigt sich die Einreihung der Versorgung in den Zahnbogen. Röntgenologisch sind stabile Knochenverhältnisse und eine gute Osseointegration des Implantats erkennbar (**Abb. 45**). Die Patientin (**Abb. 46**) wird sich im Rahmen des Recall regelmäßig vorstellen und eine Verlaufskontrolle der implantatprothetischen Versorgung ermöglichen.



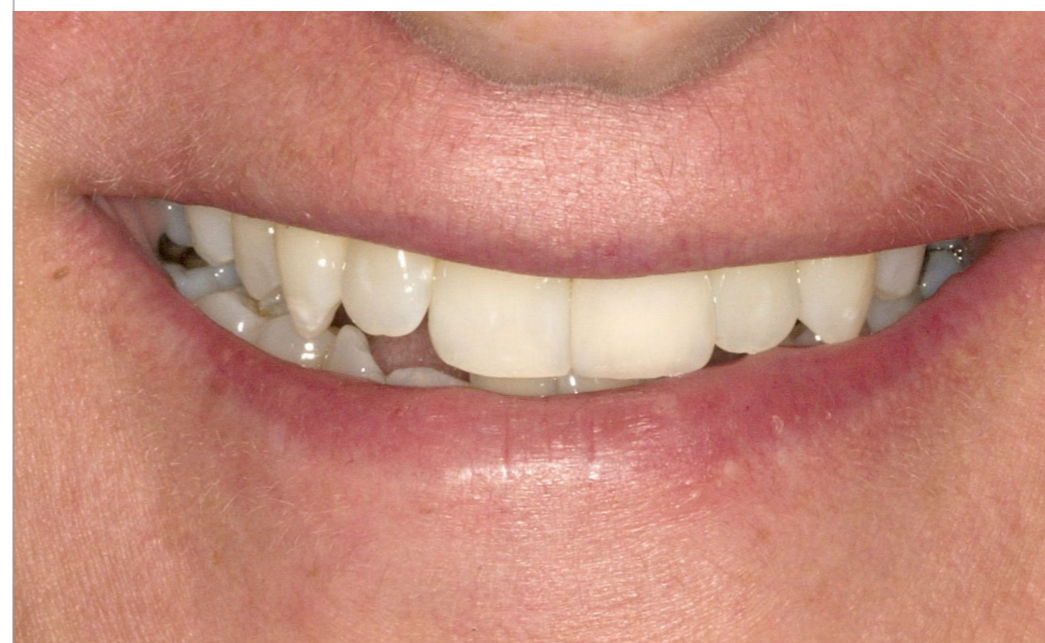**Abb. 43:** Die eingegliederte Arbeit in situ von frontal. Bereits drei Tage nach Eingliederung zeigt sich eine deutliche Stabilisierung der periimplantären Weichgewebe. Es ist zu erwarten, dass sich die Papillen im Follow-up weiter regenerieren.



**Abb. 44:** Integration der implantatgetragenen Krone von okklusal.



**Abb. 45:** Einzelröntgenbild mit eingegliedertem Prothetik. Erkennbar ist die konische Verbindung mit integriertem Platform-Switching des CONELOG® Implantatsystems.



**Abb. 46:** Der lachende Mund der Patientin.

## Diskussion

Für ein langfristig stabiles Ergebnis einer implantatprothetischen Versorgung gerade in der ästhetischen Zone und bei einer hohen Lachlinie sind gute mukogingivale Verhältnisse von Bedeutung [3]. Deshalb wurde, um spätere Narbenbildungen in der ästhetischen Zone zu vermeiden, eine marginale Schnittführung gewählt. Ein Vorgehen mittels koronalen Verschiebelappens war in diesem Fall auszuschließen, da eine Verlagerung der mukogingivalen Grenze und auch der Interdentalpapillen resultiert hätte. Durch die weichgewebige Augmentation mit einem palatinalen Verschiebelappen [4] konnten diese ana-

tomischen Strukturen erhalten werden sowie die dünne Weichgewebsmorphologie eines Typs A1 in einen stabileren und gegen Rezessionen widerstandsfähigeren Morphotyp B überführt werden [5,6]. Ein weiterer Vorteil ist die über den Gefäßstiel gesicherte Blutversorgung, die eine Nekrose rate des Lappens minimiert.

In vorliegendem, ästhetisch anspruchsvollen Bereich erweist sich ein epicrestales Inserieren des konischen, selbstschneidenden CONELOG® SCREW-LINE Implantats von Vorteil. Dadurch, dass die Promote® plus Oberfläche den kompletten Halsbereich umfasst, ist auch in diesem Bereich eine vollständige Osseointegration

des Implantats möglich. Ein metallisches Durchschimmern der Implantatschulter wird somit vermieden und ein natürliches Durchtrittsprofil wurde geschaffen.

Vor Eingliederung der endgültigen Prothetik muss ein harmonischer Gingivaverlauf vorhanden sein. Nach der Baseline-Untersuchung zum Zeitpunkt der Kroneninsertion findet nochmals eine deutliche Verbesserung der rot-weißen Ästhetik statt [7]. Durch das beim CONELOG® Implantatsystem integrierte Platform-Switching sind auch langfristig höhenstabile Knochenniveaus um das Implantat-Knocheninterface möglich [8] und gerade in der ästhetischen Zone belegt [9].



### Dr. Marcus Seiler, M.Sc.

Niedergelassen in der Gemeinschaftspraxis Dr. Seiler und Kollegen seit 1998 in Filderstadt-Bernhausen. Praxisschwerpunkte: Mund- und Kieferchirurgie, Implantologie und Parodontologie. Master of Science in Oral Implantology (DGI) seit 2007. Gerichtsgutachter für Implantologie und Chirurgie der BZK Stuttgart



### Dr. Martin Baisch

Nach dem Studium der Zahnmedizin und der Approbation als Zahnarzt seit 1996 niedergelassen in eigener Praxis in Leinfelden-Echterdingen. Langjährige Zusammenarbeit mit der Gemeinschaftspraxis Dr. Seiler und Kollegen im Bereich der Implantologie und Oralchirurgie.



### ZTM Gerhard Neuendorff

ist Leiter der ZIF Innovationsschmiede (Dentaltechnik Dr. Kirsch GmbH) in Filderstadt. Er hat die Entwicklung des CAMLOG® Implantatsystems im Bereich Zahntechnik entscheidend geprägt. Gerhard Neuendorff ist anerkannter Experte auf den Gebieten präprothetische Planung, Implantatprothetik, Titanverarbeitung, Galvanotechnik und vollkeramische Restaurationstechniken.



### ZTM Christine Hammerl-Riempp

ist seit 2001 als Zahntechnikermeisterin in der ZIF Innovationsschmiede (Dentaltechnik Dr. Kirsch GmbH) beschäftigt. Schwerpunkte ihrer Arbeit sind: 3D-Implantatplanung, Implantatprothetik, CAD/CAM-Technik, vollkeramische Restaurationen.



### Dr. Amely Hartmann

Vorbereitungsassistentenzeit und angestellte Zahnärztin von 2008 bis 2010 in der Praxis Dr. Silke Stuff in Pforzheim. 2009 Jahresbestpreis DGKFO. Seit 2010 Weiterbildungsassistentin für Oralchirurgie und angestellte Zahnärztin in der Praxis Dr. Seiler und Kollegen. 2011 Curriculum Implantologie (DGI).

## Kontakt Daten

**Praxis Dr. Seiler und Kollegen**  
Echterdinger Str. 7  
70794 Filderstadt

Tel.: 0711 7009470  
E-Mail: seiler@drseiler.de

## Weiterführende Literatur

[1] Sailer HF P.G. (ed.) Atlas der oralen Chirurgie, 360 (1996).

[2] Gomez-Roman G. Influence of flap design on periimplant interproximal crestal bone loss around single-tooth implants. Int J Oral Maxillofac Implants 16, 61-7 (2001).

[3] Ronay V, Sahrman P, Bindl A, Attin T, Schmidlin P R. Current status and perspectives of muco-gingival soft-tissue measurement methods. J Esthet Restor Dent 23, 146-56 (2011).

[4] Khoury F, H. A. The palatal subepithelial connective tissue flap method for soft-tissue management to cover maxillary defects: a clinical report. Int J Oral Maxillofac Implants 15:415-418(2000).

[5] Grunder U. Stabilität der Mukosotopographie um Einzelzahnimplantate und benachbarte Zähne: Ein-Jahres-Ergebnisse. Int J Parodontol Rest 1:10-17(2000).

[6] Müller HP, E.T. Gingival phenotypes in young male adults J Clin Periodontol 24:65-71(1997).

[7] Lai H. C. et al. Evaluation of soft-tissue alteration around implant-supported single-tooth restorations in the anterior maxilla: the pink esthetic score. Clin Oral Implants Res 19, 560-4 (2008).

[8] Buser D. et al. Stability of contour augmentation and esthetic outcomes of implant-supported single crowns in the esthetic zone: 3-year results of a prospective study with early implant placement post extraction. J Periodontol 82, 342-9 (2011).

[9] Li Q. et al. [Clinical study of application of platform switching to dental implant treatment in the esthetic zone]. Zhonghua Kou Qiang Yi Xue Za Zhi 43, 537-41 (2008).